Lane Medical Library

Aus der Inneren Abteilung (Prof. Dr. Rautenberg)
des Stubenrauch-Kreis-Krankenhauses zu Berlin-Lichterfelde

Neue klinische Beobachtung über subakute und chronische gelbe Leberatrophie

INAUGURAL-DISSERTATION

zur Erlangung der medizinischen Doktorwürde an der
Friedrich-Wilhelms-Universität zu Berlin

Von

Karl Matthias

aus Burg

Tag der Promotion: 28. Dez. 1929

H. S. HERMANN G. M. B. H., BERLIN SW 19

79

Gedruckt mit Genehmigung

der

Medizinischen Fakultät der Universität Berlin

Dekan: Prof. Dr. Friedrich.

Referent: Geh. Med.-Rat Prof. Dr. His.

Neue klinische Beobachtung über subakute und chron. gelbe Leberatrophie.

Die Ansicht von der Unheilbarkeit der akuten, bezw. subakuten und chronischen gelben Leberatrophie hat in den letzten zwei Jahrzehnten auf Grund, wenn auch nur einzelner Fälle, eine Korrektur erfahren müssen.

Das anatomische Krankheitsbild der akuten gelben Leberatrophie wurde zuerst von Rokitansky beschrieben. In damaliger Zeit sah man die Erkrankung als unbedingt tödlich an. In neuerer Zeit erfuhr diese Ansicht eine Änderung (s. Umber). Obwohl sich andere dagegen aussprachen (z. B. Westenhöfer), so haben aber neuere klinische Erfolge doch der Umberschen Anschauung von der Möglichkeit einer Heilung zur Anerkennung verholfen. — Das pathologische Bild stellt sich folgendermaßen dar: Es handelt sich nach heutiger Anschauung um einen rasch um sich greifenden Schwund des Lebergewebes. Kurze Zeit, im Anfang der Erkrankung, ist die Leber vergrößert; dann erst beginnt die Atrophie, die auf eine Nekrose der Leberzellen zurückzuführen ist. Die Leberzellen gehen völlig zu Grunde, die Kapillaren erweitern sich, sind prall gefüllt, und es kommt zum Austreten zahlreicher Erythrocyten. Deshalb sind diese Stellen oft rot verfärbt, es kommt zur roten Atrophie. Dies ist der höchste Grad der Nekrose. — Im allgemeinen wird der linke Leberlappen am stärksten und frühesten befallen. Da in der Leber immer verschiedene Stadien der Nekrose vorhanden sind, bietet sich ein buntes Bild dar.

Die Abbauprodukte (Leucin, Tyrosin und andere) treten im Urin auf. Dies ist das akute Stadium, welches etwa 3—4 Wochen anhält. Es schließt sich das subakute, bezw. subchronische Stadium an, in welchem die regeneratorischen Vorgänge ganz in den Vordergrund treten. Der Zerfall des Leberparenchyms tritt durch Autolyse ein, die durch Infektion, Toxin-, Giftwirkung ausgelöst wird. In der toten Leber steigert

sich die autolytische Zersetzung so schnell, daß die Leber völlig der lebenden akuten atrophischen Leber unähnlich wird (s. Umber — an der Hand durch chirurgische Autopsie gewonnener Präparate).

Hat die Leber die Eigenschaft der Regeneration von Parenchym verloren, so führt die Autolyse zu so umfangreicher Zerstörung, daß der Exitus eintritt.

In anderen Fällen wird die atrophische Leber durch umfangreiche Regeneration wieder funktionstüchtig. Dies beruht auf Hypertrophie und Hyperplasie der erhalten gebliebenen Leberzellen und Gallengänge. Es bilden sich ganze Knoten neuer Leberzellen. Dies ist die sogenannte knotige Hyperplasie. Besonders stark ist die Hyperplasie im rechten Lappen. — Narben und Neubildungen geben der Leber ein unebenes knotiges Aussehen.

Nach etwa 3—6 Monaten tritt das chronische Stadium ein. Es kommt zu einem einer völligen Wiederherstellung entsprechenden Folgezustand. Eine solche völlige Ausheilung ist bis jetzt einige Male, wenn auch nicht oft, beobachtet worden.

Die Mehrzahl der geheilten Fälle von akuter Leberatrophie, die literarisch beschrieben sind, ist allerdings durch die klinische Diagnose allein nicht genügend gesichert. Denn nur wenn die klinischen Symptome „schwerer Ikterus, getrübtes Sensorium, nachweisliches Kleinerwerden der Leber, Nachweis von Leucin und Tyrosin im Harn, der chirurg. autopt. Befund und pathologische Nachweis und das Pneumoperitoneum" einwandfrei sichergestellt sind, kann von einer klinischen Sicherstellung der Diagnose, also auch von einer Heilung die Rede sein.

Der histologische Beweis intra vitam ist zuerst Umber im Jahre 1919 gelungen. In seinem Falle fehlten Leucin und Tyrosin stets bei den Untersuchungen, und nur der histologische Befund sicherte völlig die Diagnose.

Die Aetiologie ist bis jetzt noch nicht völlig geklärt. Disponierend scheinen Schwangerschaften, jugendliches Alter und schon bestehende Leberaffektionen (Potatorium) zu sein. Auslösend sind toxische bezw. infektiöse Schädigungen, verursacht durch Osteomyelitis, Erysipel, Typhus, Sepsis, Lues und Erkrankungen des Darmtraktus. Oft läßt sich keine Infektion oder Intoxikation nachweisen. Diese Fälle bezeichnete Paltauf als „Genuine".

Die Therapie der akuten gelben Leberatrophie hat seit den Veröffentlichungen über Insulintherapie bei Leberkrankheiten wesentliche Erfolge zu verzeichnen (Richter). Bereits frühere Untersuchungen haben gezeigt, daß durch die gestörte Leberfunktion infolge des Kohlehydratmangels toxische Zustände eintreten, die in einer Übersäuerung des Organismus, in einer Azidose, bestehen. Es kommt also bei der Therapie darauf an, nicht nur eine Zufuhr von glykogenbildendem Material herbeizuführen, sondern sogar in dem funktionsfähig gebliebenen Lebergewebe einen Glykogenaufbau direkt zu erzielen und das antiacidotische Element zu stärken. Diese Forderung wird durch das Insulin — bei gleichzeitiger Zuckerzufuhr — weitgehendst erfüllt.

Seit der Publikation von P. F. Richter im Jahre 1924, und im Jahre 1927 über kombinierte Insulin-Traubenzuckerbehandlung der Störungen der Leberfunktion, insbesondere der akuten gelben Leberatrophie, sind die von ihm verzeichneten Erfolge mehrfach von anderer Seite bestätigt worden. Selbst in ausgebildeten Fällen von Leberinsuffizienz kann es dem intakt gebliebenen Leberparenchym unter dem Schutze der Glykogenhaftung gelingen, die Arbeit des untergegangenen Gewebes zu übernehmen.

Die berichteten Erfolge einer Insulinbehandlung haben wir bei der akuten Leberatrophie durchaus bestätigt gefunden. Von den unten angeführten sechs Fällen von Leberatrophie sind die vier letzteren mit Insulin-Kalorose behandelt worden. Es zeigte sich, daß nach Insulingaben von 10—20 E. pro die bereits nach wenigen Tagen eine Besserung des Allgemeinbefindens, insbesondere ein Abklingen des Ikterus und der damit verbundenen Nebensymptome, besonders des Hautjuckens, eintrat. Wie der Ausgang der Krankheitsfälle zeigt, konnte aber nicht nur ein vorübergehender, sondern ein dauernder therapeutischer Erfolg erzielt werden.

Den ersten Fall von Heilung, bei dem die Diagnose durch Probeexcision aus der Leber des Lebenden gesichert werden konnte, veröffentlichte Umber im Jahre 1919. Es folgten weitere gleichartige Publikationen, bei denen in allen Fällen die mikroskopische Diagnose durch Excision aus der Leber bei Laparotomie feststand, und zwar von folgenden Autoren:

Huber und Kausch . .	1 Fall	(1920)
Brütt	1 „	(1923)
Römer	1 „	(1925)

Ferner dürfen als diagnostisch, wenigstens klinisch, gesichert folgende Fälle anzusehen sein:

Wirsing	2 Fälle	(1892)
Senator	1 Fall	(1893)
Albu	1 „	(1901)
Umber	1 „	(1911)
Tillgren und Blomström	2 Fälle	(1927)

Wir sind nun in der Lage, diesen Fällen sechs weitere anzufügen, von denen einer bereits im Jahre 1919 von Herrn Professor Dr. Rautenberg in einer Abhandlung (über das Pneumoperitoneum als diagnostisches Hilfsmittel) als diagnostisch gesichert erwähnt worden ist.

Erster Fall (1916).

Frl. K., 19 Jahre, Arbeiterin.

Anamnese! Pat. ist bisher angeblich nie ernstlich krank gewesen. Vor 6 Wochen traten plötzlich Durchfälle auf, anschließend Ikterus, der im Verlauf an Intensität zunahm. Pat. klagt über Kopfschmerzen, Übelkeit und allgemeine Mattigkeit. Da die Erscheinungen bis zum heutigen Tage zunahmen und Schwellung des Leibes hinzutrat, kommt Pat. zur Aufnahme. Soll zu Alkoholabusus neigen.

Aufnahmebefund: Leidlicher Ernährungszustand, kräftiger Knochenbau. Stark ikterische Verfärbung der Haut, der sichtbaren Schleimhäute und der Skleren. Oedeme an den Händen und Füßen. Keine Exantheme. Leichte Somnolenz.

Zunge: feucht, leicht belegt.

Cor: in normalen Grenzen, Töne rein.

Pulmones: in normalen gut verschieblichen Grenzen. Über allen Teilen voller Klopfschall und vesiculaeres Atmen.

Abdomen: etwas aufgetrieben, Leber und Milz nicht palpabel. Leberdämpfung verkleinert, unterhalb des Rippenbogens nicht nachweisbar.

Z. N. S.: Pupillen positiv, Patellarreflexe etwas gesteigert, sonst o. B.

Urin: Alb: + (Trübung) Sach. — Urblg.: — Blrb.: + Sediment: Leucocyten, Epithel. u. gran. Zylinder, gallig imbibiert.

Stuhl: gelbbrauner, durchfälliger Stuhl. Benzd. + Guj: —

Temperatur: 36,5. Puls: 70. Wa. R. — Gew.: 49 kg.

Diagnose: Verdacht auf akute gelbe Leberatrophie.

Therapie und Verlauf: Bettruhe, Leibumschlag.

18. X. Blutbefund: Leuco. 5300, Erythro. 3 280 000, Hgl.: 60%.

21. X. Leib stark aufgetrieben, Dämpfung in den abhängigen Partien. Stuhl: Benzd. —

22. X. Stuhl: Benzd. +, Guaj.: +.

23. X. Urin: Alb. +, (Trbg.) zahlreiche Tyrosinkrist.

26. X. Ascites-Punktion: 2 Ltr. trüber, dunkelgelber Flüssigkeit vom spez. Gew. 1005. Rivalta: — Mikroskop: einzelne Leucocyt., Erythrocyt. und Epithel., keine Tyrosinkrist.

Pneumoperitoneum: sehr auffälliges Bild; Leber völlig verunstaltet. Im oberen Teil des rechten Lappens normale Form, der mittlere Teil tief eingesunken und uneben. Der untere Rand nach außen gebogen und ziemlich spitz. Die Bilder in aufrechter Stellung und rechter Seitenlage völlig identisch. (Größe: 22 cm und 11 cm.) Gallenblase hängt 5 cm schlaff herunter. Milz mäßig vergrößert. (16 cm lang.)

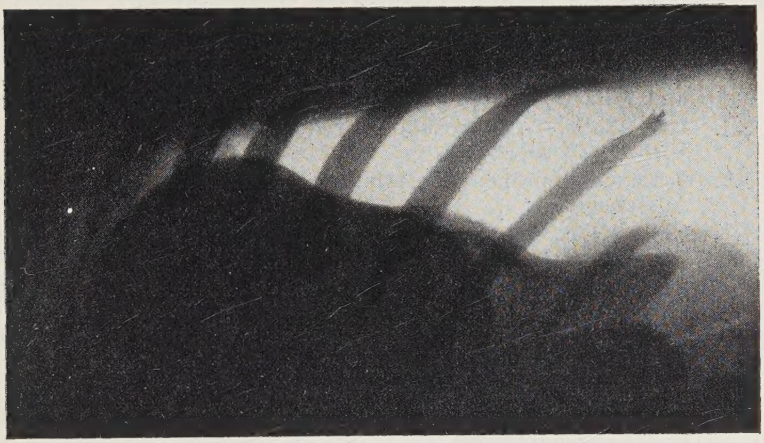

Fig. 1. Fall 1. Pneumoperitoneum: lk. Seitenlage. Großer Defekt im rechten Leberlappen.

Auf diesen Befund hin, aus dem großen Defekt im rechten Leberlappen, kann die Diagnose „Akute gelbe Leberatrophie", und zwar im mittleren Teile des rechten Lappens, gestellt werden.

In Rücksicht auf die Erhaltung größerer Teile normalen Lebergewebes kann die Prognose etwas günstiger angenommen werden.

30. X. Unter Erbrechen und Verschlechterung des Allgemeinbefindens kommt es zur Bildung ausgedehnten Oedems beider Labien; besonders lks. etwa faustgroße Auftreibung. Leber reicht von der 6. Rippe bis zum Rippenbogen. Über dem unteren Teil des Unterlappens der rechten Lunge an umschriebener Stelle auffallende Tympanie. Punktion der lk. Labie. Flüssigkeitsentleerung. Auftreibung geht zurück. Somnolenz nimmt zu.

3. XI. Urin: Alb. + Sach.: —, Blrb.: +, Urblg.: —. Mikroskopisch: Bakterien, reichlich Leucocyt. mit Gallenfarbstoff imbibiert. Tyrosin: +.

6. XI. Abdomen: Ascites bildet sich von neuem. Keine Somnolenz mehr.

7. XI. Laevuloseprobe: Pat. erhält 9 Uhr morgens 75 g Laevulose.

Ausscheidung:

9—10 Uhr morgens: 135 ccm Harn mit 0,9% Lvl. — 1,215 g
10 Uhr morgens—7 Uhr abends: 300 ccm Harn mit 1,2% Lvl. — 3,6 g
7 Uhr abends—7 Uhr morgens: 1800 ccm Harn mit 0,0% Lvl. — 0 g.
(Nylander: —).

14. XI. Urin: Kein Tyrosin, kein Gallenfarbstoff, keine Leucocyt., ganz vereinzelte Bakterien.
Leib ziemlich aufgetrieben, sonst keine deutlichen Symptome des Ascites. Subjektives Wohlbefinden.

16. XI. Ascitespunktion: 50 ccm leicht getrübte, gelbe Flüssigkeit. Rivalta: —, Esbach: 1¾ ‰. Mikroskop: rote und weiße Blutkörperchen und Epithel. 2. Leberaufnahme: Bild der Leber und Milz der ersten Aufnahme gegenüber unverändert.

22. XI. Urin: Sach. —, Mikroskop: Leucocyt. Erytrocyt. und Bakterien. Blrb.: — Urblg.: —.

24. XI. 2. Laevuloseprobe. Pat. erhält 9 Uhr morgens 100 g Laevulose. Ausscheidung:

9—10 Uhr morgens:	180 ccm	Harn	mit	0 %	L.	— 0 g
10—11 „ „	82 „	„	„	1 %	„	— 0,82 g
11— 1 „ mittags	52 „	„	„	1,3%	„	— 0,67 g

von 1 Uhr mittags ab keine Laevuloseausscheidung mehr.

25. XI. Die Gelbfärbung der Haut wechselt stark und völlig regellos.

28. XI. Unter leichtem Fieber tritt vorübergehendes Unwohlsein mit geringer Somnolenz auf.

1. XII. Es ist im Harn kein Tyrosin nachzuweisen, trotz Bleizucker- und Essigsäureprobe.

6. XII. Renovaskulinprobe:

Ausscheidung:	2 Std.	nach Injektion	0,40 g
	4 „	„ „	0,68 „
	8 „	„ „	—
	24 „	„ „	—

also normale Ausscheidung.

18. XII. Kein Ikterus mehr. Bedeutende Besserung des Allgemeinbefindens.

30. XII. Bei subjektivem Wohlbefinden entlassen.

Zweiter Fall (1924).

Frl. Sch., 39 Jahre, Stationsmädchen.

Anamnese! Als Kind Masern, mit 16 Jahren Diphtherie. 1912 Lungenspitzenkatarrh. 1918 Grippe. Erste Menses mit 17 Jahren, stets regelmäßig, seit einigen Jahren mit Schmerzen verbunden.

Seit Weihnachten 1923 leidet Pat. an Magenbeschwerden. Nach zeitweiser Verschlimmerung stets wieder Besserung. Seit dem 27. I. 24 zunehmende Beschwerden; Schmerzen in der Lebergegend mit Ikterus am ganzen Körper. Am 28. I. 24 Aufnahme ins Krankenhaus.

Status! Elender Körperzustand, Muskulatur schlaff, Fettpolster sehr wenig entwickelt. Ikterus der Skleren und am ganzen Körper. Hals und Rachenorgane: o. B.

Thorax: Lungen in normalen, gut verschieblichen Grenzen. Voller Klopfschall und vesikulaeres Atmen über allen Partien. Herzdämpfung normal, Töne rein, Puls regelmäßig (80).

Abdomen: Leib ist etwas gespannt; mäßige Druckschmerzhaftigkeit im Epigastrium und im Verlauf des rechten Rippenbogens. Die Hepar überragt den Rippenbogen um etwa 3 Querfinger, ist von fester Konsistenz. Milz nicht palpabel. Mc. Burney frei.

Extremitäten: o. B.

Z. N. S. Pupillen reagieren auf L. und C., allerdings etwas träge. Reflexe im übrigen o. B.

Urin: Alb. +, Sach. — Urblg. +. Im Sediment vereinzelte Epithel. und Leucocyten.

Stuhl: Acholisch, Sanguis. +.

Probefrühstück: Kongo + Fr. HGl. 27. Ges. Acd. 50. Temperatur 37,5. Wa. R. —.

Verlauf und Therapie: Bettruhe, Wärmeapplikation.

3. II. Die Gelbfärbung ist noch intensiver geworden.

5. II. Wegen starker Menstrualblutungen 3 ×15 Tropfen Secale und Liquidrast.

6. II. Die Leberschwellung überragt den unteren Rand des Rippenbogens um Handbreite, der Rand ist scharf, die Leber hart.

9. II. Die Röntgenuntersuchung des Magens nach „Wismut-Mahlzeit" ergibt, daß der Magen im wesentlichen normale Form und Größe zeigt. Frühzeitig einsetzende Peristaltik und glatte Entleerung. Pylorusspiel o. B. Kein pathologischer Befund. Nach 2 Std. völlige Entleerung.

10. II. Pat. wird wegen der Annahme einer Cholelithiasis zur Operation auf die chirurgische Abteilung verlegt.

Operationsbefund: Gallenblase vergrößert, prall gefüllt. Gallengänge frei. Kein Stein. Gallenblase wird entfernt, Drainage. Von den Chirurgen wird die Diagnose Lebercirrhose gestellt (makroskopisch). Nach Verschluß der Gallenfistel wird Pat. auf die innere Abteilung verlegt.

Die Farbe ist weniger gelb, etwas mehr ins Schmutzig-Graugelbe spielend. Außer großer Mattigkeit leidliches Allgemeinbefinden. Appetit mäßig (20 Pfd. Gewichtsabnahme). Die Leber ist unveränderlich hart, zeigt einen scharfen Rand, der in der Medianlinie etwa bis zum Nabel reicht und sich dort seitlich schräg abwärts zieht. Die Operationswunde ist gut vernarbt, noch etwas druckempfindlich.

Urin: o. B.

20. III. Besserung des Allgemeinbefindens schreitet fort. Leber wird fühlbar kleiner. Urin: Leucin und Tyrosin +, Urblg.: noch stark: +, Reststickstoff: 26 mg in 100 ccm Serum. Blutzucker: 0,13%.

1. IV. Keine wesentliche Änderung.

10. IV. Laevuloseprobe: Gesamtausscheidung von 1,04 Laevulose (stark pathologisch erhöht).

15. IV. Besserung hält an. Thermopenetration.

1. V. Untere Lebergrenze steht in Höhe der Narbe. Geringe Empfindlichkeit in der Narbengegend. Die bei der Operation lediglich makroskopisch gestellte Diagnose „Lebercirrhose" kann bei dem Verlauf — völliger Rückgang der Leberschwellung, Wiederherstellung der Leberfunktion (Urblg.: nicht vermehrt) und eines bis auf mäßige Narbenschmerzen guten Allgemeinzustandes — nicht aufrecht erhalten werden. Es handelt sich um eine akute gelbe Leberatrophie. (Nachweis von Leucin und Tyrosin!)

15. V. Narbenschmerzen unverändert, untere Lebergrenze schneidet nahezu mit dem Rippenbogen ab.

25. V. Befinden unverändert. Urin: Alb.: leichte Trübung. Sach.: — Urblg.: nicht vermehrt. Leucin und Tyros.: —. Sediment: massenhaft Epithelien aller Arten, mäßig viel Leucocyten, wenig Bakterien, einige Oxalate.

31. V. Geheilt entlassen. — Die Pat. lebt noch und tut Dienst!

Dritter Fall (1928).

Frau E. G., 40 Jahre.

Anamnese! Familie: Mutter lebt, ist gesund. Vater an Lungenentzündung gestorben. — Als Kind: Röteln und Windpocken. 1. Menses mit 16 Jahren, stets regelmäßig, ohne Beschwerden. Part. 2. Abort 5 (Frühgeburt im 6. Monat). Als junges Mädchen bleichsüchtig, sonst immer gesund gewesen, häufig Kopfschmerzen. Vor 7 Wochen bemerkte Pat. Dunkelwerden des Urins. Nach 2 Tagen Augenbindehaut und Haut des ganzen Körpers leicht gelb verfärbt. Vor 4 Wochen verstärkte sich die bestehende Gelbfärbung außerordentlich. Häufiges Erbrechen, kein Fieber, kein Schüttelfrost. Pat. hat in den letzten 14 Tagen Diät gehalten, danach leichte Besserung. Mäßig starkes Hautjucken. Starke Gewichtsabnahme in den letzten Wochen (10 kg). Da die Gelbfärbung in gleicher Höhe anhielt, zur Aufnahme gebracht.

Status praesens: etwa 1,70 m., große Kranke, im mäßigen E.-Z. Starke gelbgrüne Verfärbung der Haut des ganzen Körpers. Keine Oedeme, keine Exantheme. Kopf: Skleren stark ikterisch verfärbt. Pupillen: reagieren prompt auf L. und C. Kein Druck-, kein Klopfschmerz. Hals und Rachen: Mund- und Rachenschleimhaut blaß ikterisch. Zähne: o. B. Tonsillen: o. B. Thorax: flach, schmal. Ausgiebige Atemexkursionen.

Pulmones: In normal gut verschieblichen Grenzen, überall normaler Klopfschall und vesikul. Atmen.

Cor.: innerhalb normaler Grenzen. Spitzenstoß im 5. I. C. R. Töne rein, leise. Puls: Regelmäßig, gut gefüllt (90).

Abdomen: weich, kein typischer Druckschmerz. Leber nicht durchfühlbar. Milz weder perkutorisch noch palpatorisch vergrößert. Mc. Burney frei.

Extremitäten: Muskulatur schlaff, stark reduziert, sonst o. B. Reflexe: Pat. +, Babinsky —, Urin: Alb.: —, Sach.: —, Urblg.: +, Indik.: —, Temperatur: 37,2.

Therapie und Verlauf: Bettruhe, Wärme, Karlsbader Mühlbrunnen.

16. I. Pr. Fr.: Fr. HCl. 46. Ges. Acd.: 78. Leucocyten 7400. Senkung: 3 Stunden. Ord.: Cholaktoltabl.

18. I. Gewicht: 51 kg. Duodenalspülung mit 250 ccm. 25% Mg_2 SO_4 wird gut vertragen. Duodenalsaft etwas gallig verfärbt. Kongo: —.

21. I. Röntgendurchleuchtung des Magens: es läßt sich kein pathologischer Befund erheben.

24. I. Decholininjektion: Kranke fühlt sich wohler. Appetit hat zugenommen. Gute Entwässerung.

27. I. 2. Duodenalspülung.

29. I. Rest N. 23 mg.

1. II. Fluktuation im Abdomen. Ascites! Leibumfang: 82 cm.

3. II. Decholin.

7. II. Ascitespunktion: 1300 ccm. serösen Transsudates. Spec. Gew. 1005. Wa R. — M. T. R. —. Im Punktat: Sehr viel Leucocyten, nirgends Lagerung der Zellen im Verbande. Fehlen von Kernhyperchromatose.

Pneumoperitoneum durch Einfüllung von 1½—2 Ltr. Luft: Bild der akuten gelben Leberatrophie. Der linke Leberlappen verunstaltet, kuglig, zeigt im rechten Lappen einen großen Höcker und einen Defekt.

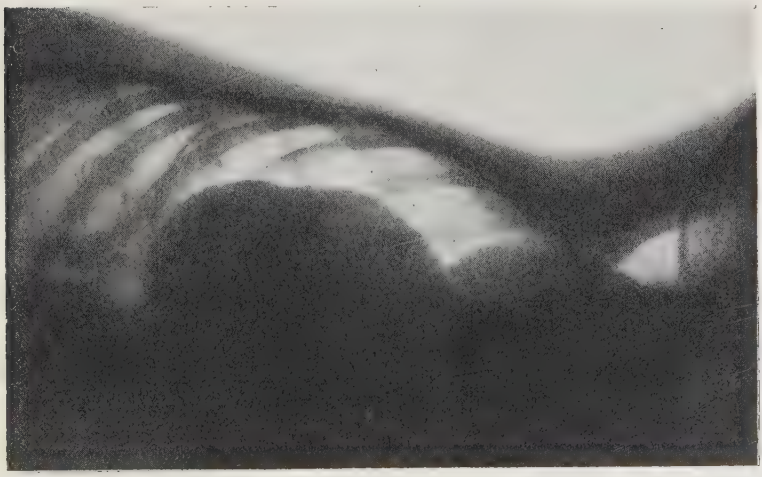

Fig. 2. Fall 3. Pneumoperitoneum lk. Seitenlage. Leber kuglig, zeigt großen Höcker und einen zum Teil von ihm verschatteten Defekt.

11. II. Urin: Geruch nicht auffallend. Reaktion sauer: Alb. +, Leucin und Tyrosin reichlich vorhanden.

Hepatopson 50,0 g. Insulin 2×15 E. Blutzucker 0,09%.

16. II. Galaktose im Urin: Zufuhr 40,0. Ausscheidung 3,44 g in 24 Std.
21. II. Ascites++, Umfang 95 cm. Calorose 10% und 10 E. Insulin i. v.
23. II. 2. Ascites-Punktion: 1400 ccm. Spez. Gew.: 1010. Harnmenge: 2500 cm. Spez. Gew. 1012.
24. II. Harnmenge 200 cm. Spez. Gew. 1005.
25. II. R. R. 105/60.
2. III. Urinmenge täglich zwischen 1500—3000.
6. III. Glänzende Diurese. Injektionen werden abgesetzt. Kranke steht auf, fühlt sich wohler.
Senkung 1 Std. 55 Min.
14. III. Urin: Alb. —, Sach. —, Urblg.+, Bil.: —, Urblg. —, Indik. ++.
15. III. Blutzucker 0,07%. Im Urin ist Leucin und Tyrosin noch reichlich vorhanden.
21. III Nur noch leichter Ikterus. Wohlbefinden.
27. III. Ohne Beschwerden entlassen.
8. IV. Zur Nachuntersuchung vorgestellt. Keinerlei Beschwerden. Kein Ikterus. Hepar.: Rand gerade fühlbar. Leber nicht vergrößert.

Vierter Fall (1929).

Fr. M. 51 Jhr. Eisenbahnsekretär.

Anamnese! Früher angeblich immer gesund gewesen. Inf. ven. neg. Frühjahr 1923 Gallensteinkolik. März 1923 Cholecystektomie. Nach der Operation völlig beschwerdefrei. Seit 8 Tagen Schmerzen im rechten Oberbauch, Appetitlosigkeit, Ikterus.

Status! Mittelgroß, guter Ernährungszustand. Starker Ikterus der Haut und Schleimhäute.

Kopf: Skleren intensiv ikterisch verfärbt. Pupillen: lks. etwas entrundet, prompte Reaktion auf L. u. C. Hals und Rachenorgane: o. B.

Brust: gut gewölbt, gleichmäßige Atemexkursionen. Pulmones: in normalen gut verschieblichen Grenzen, lauter Klopfschall und vesikul. Atmen über allen Partien. Cor: Töne rein, II. Aortenton akzentuiert. R.R. 125/80 Herzgrenzen nicht verbreitert, geringe Dilatation der Aorta.

Leib: aufgetrieben. Druckschmerzhaftigkeit unter dem Proc. xiphoideus und unterhalb des rechten Rippenbogens. Keine Muskelabwehrspannung. Mc. Burney frei. Etwa 15 cm lange, etwas eingezogene, reizlose, unterhalb des rechten Rippenbogens verlaufende Narbe. (Cholecystektomie.) Leberrand etwa 2 Querfinger unterhalb des rechten Rippenbogens durchfühlbar. Milz nicht vergrößert.

Extremitäten: Kratzeffekte, sonst o. B. Reflexe: o. B. Wa. R. —

Urin: Alb. +, Sach: —, Urblg: + +, Ubl. +, Bil. +, Sediment: Leucocyten, Bakterien, Farbe bierbraun. Temperatur: 37,2. Puls: 85. Probefrühstück: Fr.HCl. 0, Ges. Acd. 4, Milchs. —.

Therapie: Wärme, Karlsbader, Insulin, Calorose. Röntgendurchleuchtung: Dilatatio Aortae, mäßige Verbreiterung des lk. Ventrikels. Magen stark nach rechts verzogen, schmal, lang. Peristaltik gut und regelmäßig, Konturen glatt. Druckschmerz im Beginn des Pars descendens duodeni. Nach 2 Std. Magen leer.

25. I. Pat. klagt über Völlegefühl, Juckreiz. Duodenalspülung mit Mg 2 SO_4 (25%) 250,0. Nach der Spülung Erleichterung.

26. I. Temperaturanstieg auf 39,8 mit Schüttelfrost. Danach leidliches Befinden.

1. II. Blutzucker 0,08%. Nach Galaktosezufuhr 50 g, Ausfuhr in 24 Std. 6,25 g. Im weiteren Verlaufe Auftreten von Schüttelfrösten mit nachfolgendem Temperaturanstieg bis 40°, zunehmender Ikterus. Starke subjektive Beschwerden. Allgemeinzustand hinfällig.

5. II. Tägl. 15 E. Insulin.
Tägl. Calorose, bezw. Decholin 10.0 alternierend. Blutkultur steril.

12. II. Temperatur seit 5 Tagen völlig normal. Kein Schüttelfrost. Geringe subjekt. Besserung.

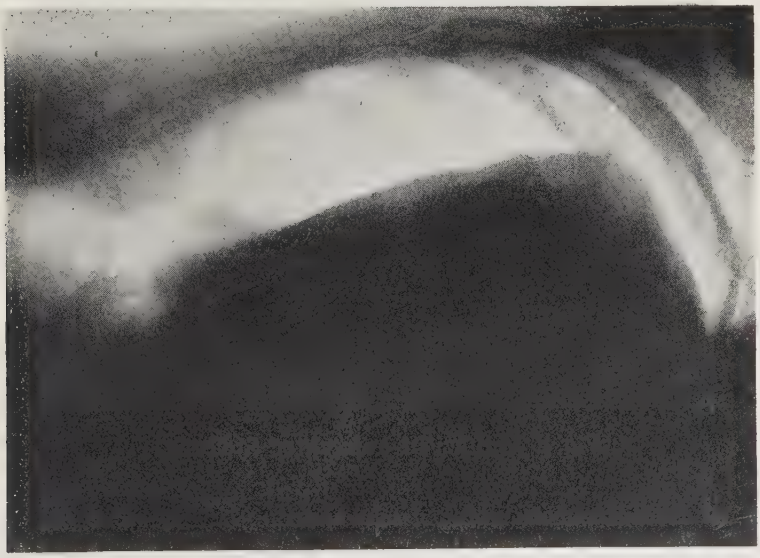

Fig. 3 Fall 4. Linke Seitenlage.

19. II. Urin: Leucin u. Tyrosin reichlich vorhanden. Fortschreitende Besserung des Allgemeinbefindens. Ikterus blaßt ab.

26. II. Galaktose-Einfuhr 50 g. Ausfuhr 2,05 g in 24 Std.
Urin: Bilrb. —, Urblg: —, Urbl: —, Alb: —.

4. III. Pneumoperitoneum: durch Auffüllung mit 1½—2 Ltr. Luft. In lk. Seitenlage Leber gut sichtbar. Deutlich uneben, durch offenbare Defekte der Substanz. Auch in aufrechter Stellung mehrere Defekte geringeren Umfanges. Leber 20 cm.

Fig. 4 Fall 4. In aufrechter Stellung.

6. III. Ikterus nahezu völlig geschwunden.
9. III. Insulin wird abgesetzt.
12. III. Beschwerdefrei.
18. III. In 4—6 Wochen zur Nachuntersuchung bestellt.

Fünfter Fall (1929).

Herr W. L. 42 Jhr. Stadtassistent.

Anamnese! 1908 Go. Inf. luet. neg. Sonst bisher immer gesund gewesen. Seit Ende Dezember 28 Ikterus. Große Mattigkeit und Hautjucken. Urin: von bierbrauner Farbe. Bald danach treten heftige Schmerzen im rechten Oberbauch auf. Appetit nimmt ab. Zeitweise Besserung der subjektiven Beschwerden. Gewichtsabnahme beträgt etwa 10 Pfd.

Status! Kräftiger Mann im genügenden Ernährungszustand, Fettpolster weniger stark entwickelt. Haut und Schleimhäute sowie die Skleren stark ikterisch verfärbt. Keine Oedeme oder Exantheme. Pupillen reagieren prompt auf L. u. C. Hals und Rachenorgane: o. B.

Thorax: Gute und gleichmäßige Atemexkursion bds. Über beiden Lungen lauter sonorer Klopfschall, ohne Schalldifferenz. Reines vesikuläres Atmen über allen Partien. Herz: Grenzen normal. Aktion regelmäßig. Erster Aortenton unrein, sonst normaler Befund. Puls: gut gefüllt, regelmäßig (85).

Abdomen: weich, gut eindrückbar. Druckschmerzhaftigkeit im Bereich des Epigastriums und im Bereich des rechten Rippenbogens. Der untere Leberrand ist etwa 2 Querfinger unterhalb des Rippenbogens gut durchfühlbar, nicht hart. Milz nicht palpabel.

Extremitäten: o. B.

Reflexe: Patellarreflexe: +, Bauchdeckenreflexe: +, Babinski: —, Urin: Alb. —, Sach. —, Ubg. +, Ubl. —, Bil: —. Sed: Gallenpigment, pigmenthaltige Leucocyt., Bakterien u. Leucinkristalle. Temperatur: 36,5, Gew.: 61,2 kg.

Therapie und Verlauf: Pat. fühlt sich sehr matt, klagt über Kopfschmerzen und Appetitlosigkeit. Ord.: fettfreie Kost, Karlsbader Mühlbrunnen, warme Umschläge.

30. I. Probefrühstück: Kongo +, Fr. HCl. 22. Ges. Acd. 46.

1. II. Blutzucker: 0,06%. Blutsenkung: über 3 Std.

3. II. Leucin: ++, Tyrosin: + (!).
Urin: Bil. +, Ublg: ++.

4. II. Galaktoseausscheidung: (Zufuhr 50 g) in 24 Std. 5,32 g.

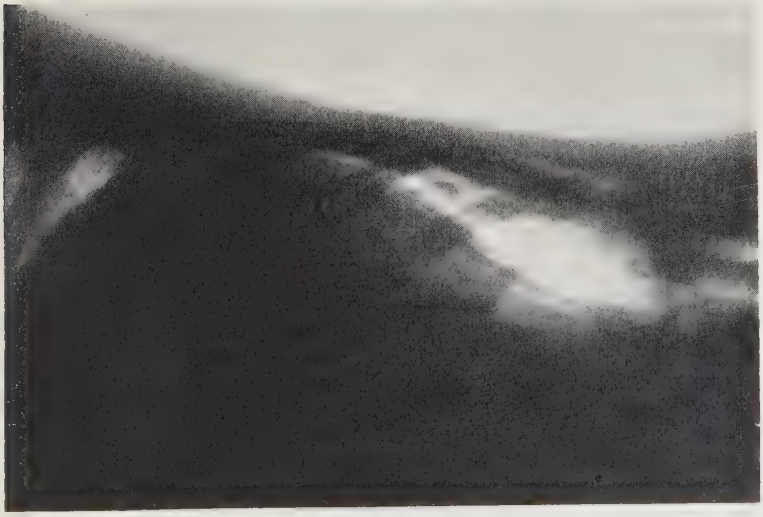

Fig. 5 Fall 5. Leberoberfläche (r. Lappen) unscharf. Ein Defekt scheint nachweisbar.

8. II. Die Temperatur hält sich zwischen 36 und 37°, große Mattigkeit und Appetitlosigkeit. Zeitweise leichte Benommenheit. Ikterus hält an. Ord.: Insulin und Kalorose. Decholin.

11. II. Nach Duodenalspülung geringe Erleichterung der Beschwerden. Gew: 63,3 kg.

17. II. Geringe Besserung. Ikterus etwas abgeblaßt. Appetit nimmt zu. Gew: 65,0 kg. Kalorose-Insulin. Kur wird fortgesetzt.

20. II. Leucin +, Tyrosin +, Stuhl: wenig gefärbt.

22. II. Pneumoperitoneum: (Füllung von 1½—2 Ltr. Luft) Leberbild etwas unscharf. Nicht gut verwertbar für die Diagnose, akute gelbe Leberatrophie. — Immerhin scheinen Unebenheiten vorhanden. Fig. 5.
Röntgendurchleuchtung: Lungen: o. B. Magen: steil aufgestellter nach rechts verzogener Magen mit guter Peristaltik und glatten Konturen. Antrum gut abgesetzt. Pylorus kontrahiert sich regelmäßig. Nach 2 Std. ist der Magen leer.

28. II. Der Ikterus ist völlig geschwunden, nur noch leichte Gelbfärbung der Skleren. Pat. fühlt sich völlig beschwerdefrei, steht auf. Stuhl gefärbt. Gew: 65,2 kg.

4. III. Leucin und Tyrosin nur noch in geringen Mengen nachweisbar.

5. III. Galaktoseausscheidung: (Zufuhr 50 g) in 24 Std. 5,32 g.

7. III. Unter völligem Wohlbefinden als gebessert entlassen.

Sechster Fall (1929)

Johann T. 26 Jhr., Arbeiter.

Anamnese! Als Kind Masern und öfters Mandelentzündung. 1920 Typhus. 1922 Kopfgrippe. Seit März 28 klagt Pat. über saures Aufstoßen und Sodbrennen. Wegen Magenkatarrh in ärztlicher Behandlung. Beschwerden hielten an. Im Februar 29 starke Kopfschmerzen und anhaltende Übelkeit. Allgemeine Schwäche mit Fieber. Am 16. I. trat plötzlich Ikterus auf, Pat. mußte mehrmals erbrechen und wurde am 20. II. eingeliefert.

Status! Guter Ernährungs- und Kräftezustand. Haut und Schleimhäute gut durchblutet. Keine Oedeme oder Exantheme. Kopf: o. B. Augen: Skleren stark ikterisch verfärbt. Pupillen reagieren prompt auf L. u. C. Rachen: Schleimhaut leicht gerötet, Tonsillen nicht vergrößert, Zunge: feucht, leicht belegt. Thorax: gute Ausdehnung bds., kein Nachschleppen. Über beiden Lungen lauter sonorer Klopfschall und vesikuläres Atmen. Herz: Grenzen normal, Töne leise und rein. Puls: regelmäßig, gut gefüllt (88).

Abdomen: Leib ist etwas aufgetrieben, geringe Bauchdeckenspannung. Lebergrenze etwa 2 Querfinger nach unten verbreitert. Druckschmerzhaftigkeit im Bereich des rechten Rippenbogens. Milz nicht palpabel.

Extremitäten: o. B. Reflexe: o. B. Urin: Alb. —, Urbg. +, Ubl. —, Bil. +, Sach: —. Sed.: o. B. Temperatur 36,5, Gew. 75 kg.

Therapie und Verlauf: Warme Umschläge, Pepsin. Beginn einer Kalorose-Insulin-Kur. Gegen Schmerzen Morph. und Pantopon.

26. II. Duodenalspülung. Danach bedeutende Erleichterung. Probefrühstück: Kongo +, Fr. HCl. 20 Ges. Acd. 85. Im Urin Leucin +, Tyrosin: + (!).

6. III. Insulin Kalorose. Leichte Besserung des Allgemeinbefindens. Ikterus blaßt etwas ab. Temperatur normal.

11. III. Röntgendurchleuchtung: Thorax: o. B. Magen zeigt normale Form und Größe, sofort einsetzende Peristaltik. Pylorus kontrahiert sich regelmäßig. Nach 2 Std. völlig entleert.

Fig. 6 Fall 6.

Pneumoperitoneum: (1½—2 Ltr. Luft) Leber im allgemeinen glatt; deutlich umschriebener Defekt der Oberfläche im rechten Lappen.

21. III. Leucin und Tyrosin —. Ikterus ist völlig abgeklungen.

27. III. Ohne Beschwerden als gebessert entlassen.

Ergebnis.

Wir sahen, daß bei den sechs angeführten, zur Ausheilung gelangten Fällen, die zur Sicherung der Diagnose auf akute gelbe Leberatrophie erforderlichen Symptome vorhanden waren (schweres Allgemeinbefinden, Leucin, Tyrosin, Defekt in der Lebersubstanz. Röntgenbild im Pneumoperitoneum). Wir können daher mit Sicherheit annehmen, daß es sich in allen Fällen um geheilte akute gelbe Leberatrophie gehandelt hat.

Es hat sich das Insulin und Zucker als ausgezeichnetes Therapeuticum bewährt und wird in Zukunft unter den Behandlungsmethoden der akuten gelben Leberatrophie wie der Erkrankungen der Leber überhaupt eine hervorragende Rolle spielen.

Die ersten Fälle (1916, 1924) waren spontan geheilt. — Die anderen unter Insulin geheilten Fälle zeigten einen auffallend günstigen Verlauf.

Ferner hat sich das Röntgenbild in 4 von 5 Fällen, wo es angewandt wurde, als äußerst zuverlässig erwiesen, so daß die klinische Diagnose völlig gesichert war. — Es gibt keine Erkrankung der Leber, die solche isolierten Defekte der Leberoberfläche setzt. Das Pneumoperitoneum ist als eine gute Bereicherung unserer diagnostischen Hilfsmittel bei akuter gelber Leberatrophie zu bezeichnen.

Wenn auch die Zahl der bisher veröffentlichten Fälle von Heilung noch eine geringe ist, so muß man jedoch berücksichtigen, daß die akute gelbe Leberatrophie zu den seltenen Erkrankungen gehört.

Die bisher allgemein anerkannte Behauptung, daß die akute gelbe Leberatrophie ausnahmslos innerhalb weniger Tage oder Wochen zum Tode führt, kann demnach nach unseren Beobachtungen einer Kritik nicht mehr standhalten.

Zum Schluß habe ich die ehrenvolle Pflicht, Herrn Prof. Dr. Rautenberg für die Anregung zu dieser Arbeit meinen Dank auszusprechen. Für das Referat bin ich Herrn Geheimrat Prof. His zu Dank verpflichtet.

Literaturverzeichnis.

Herxheimer, Grundlagen der patholog. Anatomie.

Umber, M. m. W. 1911, Nr. 47.

—, Zur Klinik der akuten, subakuten Leberatrophie, D. m. W. 1919.

—, Berl. klin. Wochenschrift 1920, S. 125.

Rautenberg, D. m. W. 1919.

Wirsing, Vh. d. phs. med. Ges. Würzburg 1892. Bd. 26.

Senator, Kongr. f. inn. Med. 1893.

Albu, D. m. W. 1901, Nr. 14.

Huber u. Kausch, B. kl. W. 1920, Nr. 4. (Zur Klinik der subakuten Leberatrophie.)

Brutt, Kongreß-Zentralblatt 1923, Bd. 28.

Römer, Kongreß-Zentralblatt 1925, Bd. 39.

Tillgren u. Blomström, 1927, Kongreß-Zentralblatt 1927, Bd. 46.

P. F. Richter, (Insulin-Therapie bei Nichtdiabetischen) Therapie d. Gegenwart 1927.

Lebenslauf.

Ich, Karl Matthias, wurde am 15. 8. 1899 zu Burg b.Magdeburg geboren. Nach Besuch des Domgymnasiums in Merseburg erlangte ich als Kriegsteilnehmer im Oktober 1919 das Reifezeugnis. Nach dem medizinischen Studium an den Universitäten zu Halle und Berlin bestand ich 1927 in Berlin die ärztliche Staatsprüfung. Die Ableistung des praktischen Jahres erfolgte am Vincenz-Krankenhause und am Kreiskrankenhause in Berlin-Lichterfelde. Während dieser Zeit habe ich an der Inneren Abteilung (Prof. Rautenberg) des Kreiskrankenhauses die vorliegende Arbeit ausgeführt.